

Glosario de términos referidos a la patología ungueal

Anoniquia/hiponiquia	Ausencia o hipoplasia de la uña
Cromoniquia	Cambio de color de la uña
Coiloniquia	Uña deformada en forma de cuchara
Onicodistrofia	Cambios degenerativos de la uña
Onicogrifosis	Engrosamiento de la uña
Onicólisis	Despegamiento de la lámina ungueal del lecho
Onicomalacia	Lámina ungueal blanda
Onicomadesis	Separación de la lámina ungueal de la matriz (onicólisis proximal)
Onicorrexis	Estriaciones y surcos longitudinales
Onicosquicia	Deslaminación distal de la lámina ungueal ("uñas frágiles o quebradizas")
Traquioniquia	Rugosidad superficial de la lámina ungueal

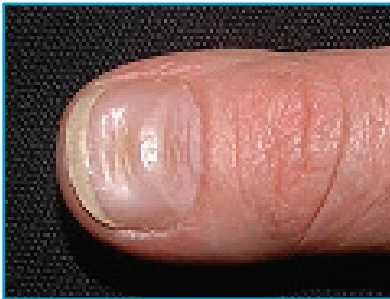


FOTO 1. Líneas de Beau.

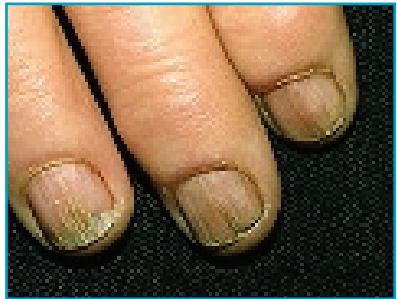

FOTO 2. Traquioniquia.




FOTO 3. Síndrome de las 20 uñas.

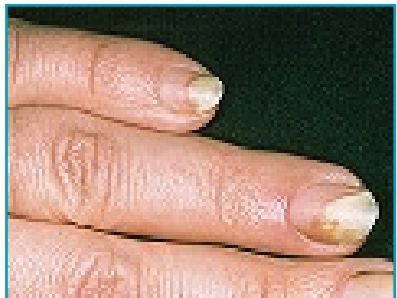

FOTO 4. Onicólisis.

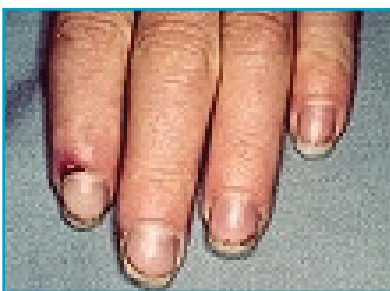


FOTO 5. Hemorragia en astilla.

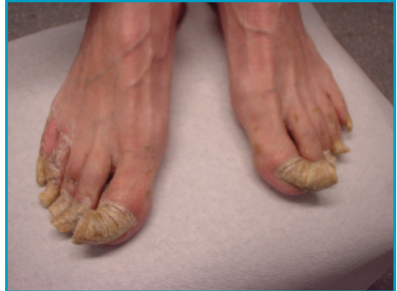

FOTO 6. Onicogriposis.

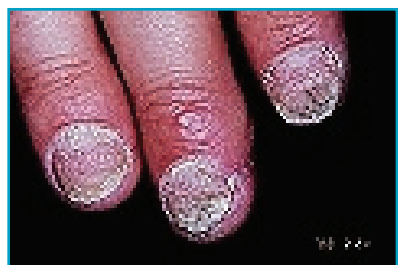


FOTO 7. Pitting psoriasis.

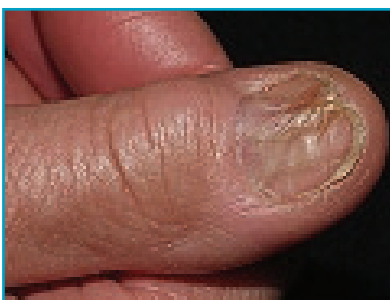


FOTO 8. Liquen plano.

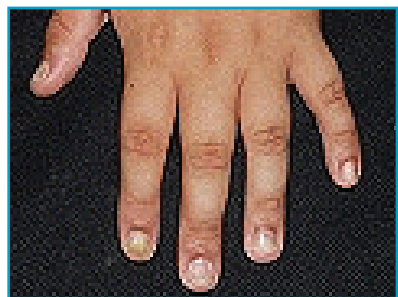


FOTO 9. Uñas en la alopecia areata.

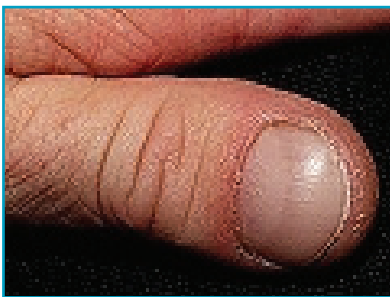


FOTO 10. Dedos en palillos de tambore.

TABLA 2

Tratamiento de la onicomicosis

Fármaco y dosis de adulto	Duración
Griseofulvina 1g/d	4-6m manos 8-12 m pies
Itraconazol 200mg/d 400mg/d	3 meses 1 semana al mes 3 meses manos y 4 meses pies
Terbinafina 250mg/d	1,5-2 meses manos 3-4 meses pies